



UANL

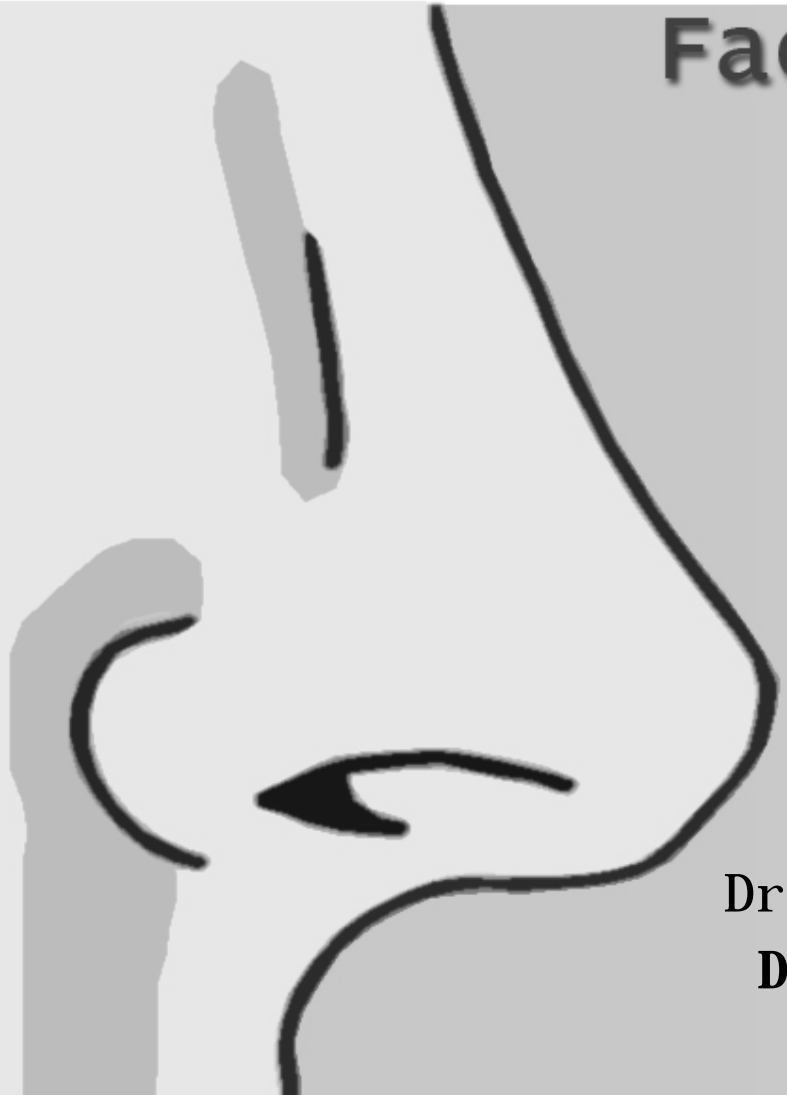UNIVERSIDAD AUTÓNOMA DE NUEVO LEÓN



Facultad de Medicina

ANATOMÍA QUIRÚRGICA DE LA PARED LATERAL NASAL

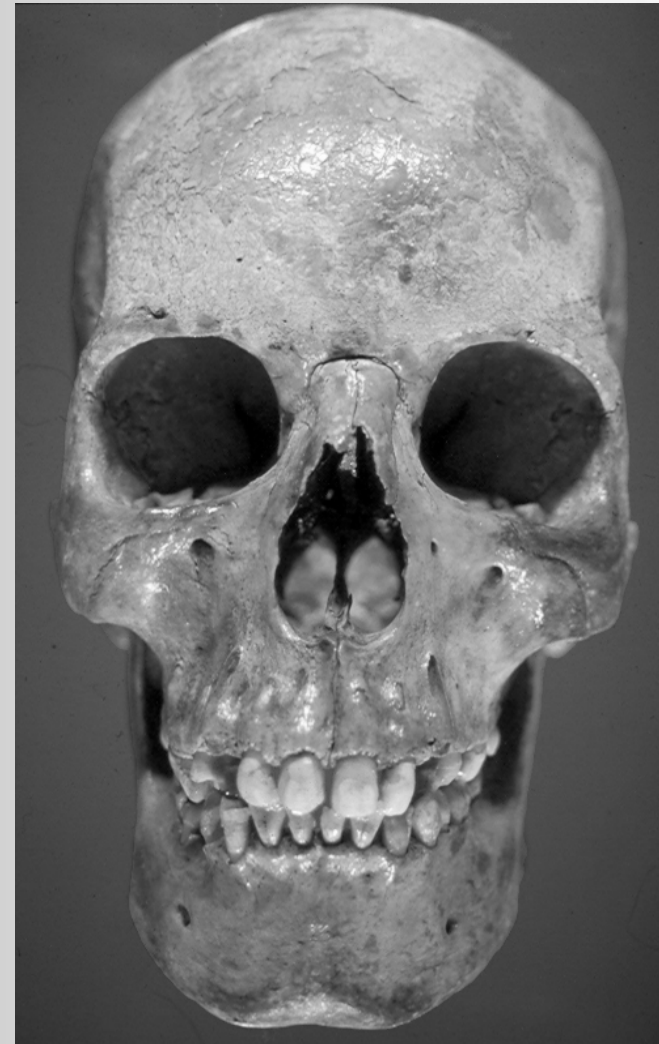
Dr. med. Oscar de la Garza Castro
Departamento de Anatomía Humana





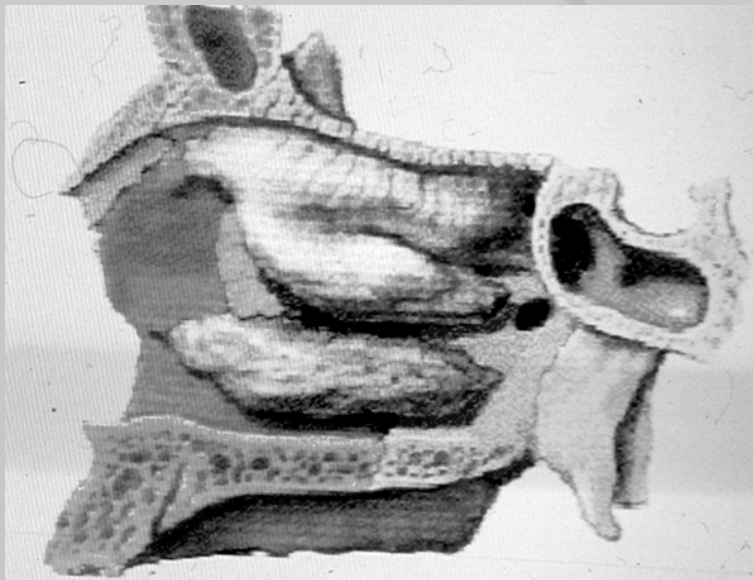
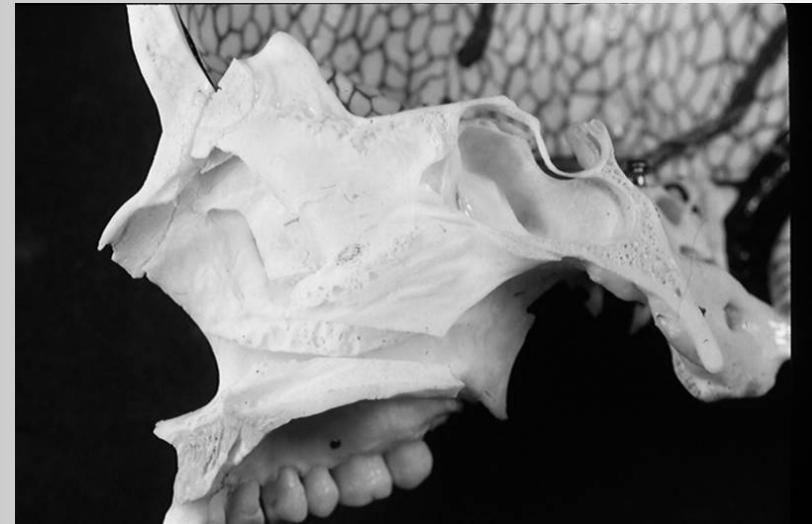Anatomía quirúrgica de la pared lateral nasal

Fosa Nasal .
Relaciones Anteriores.



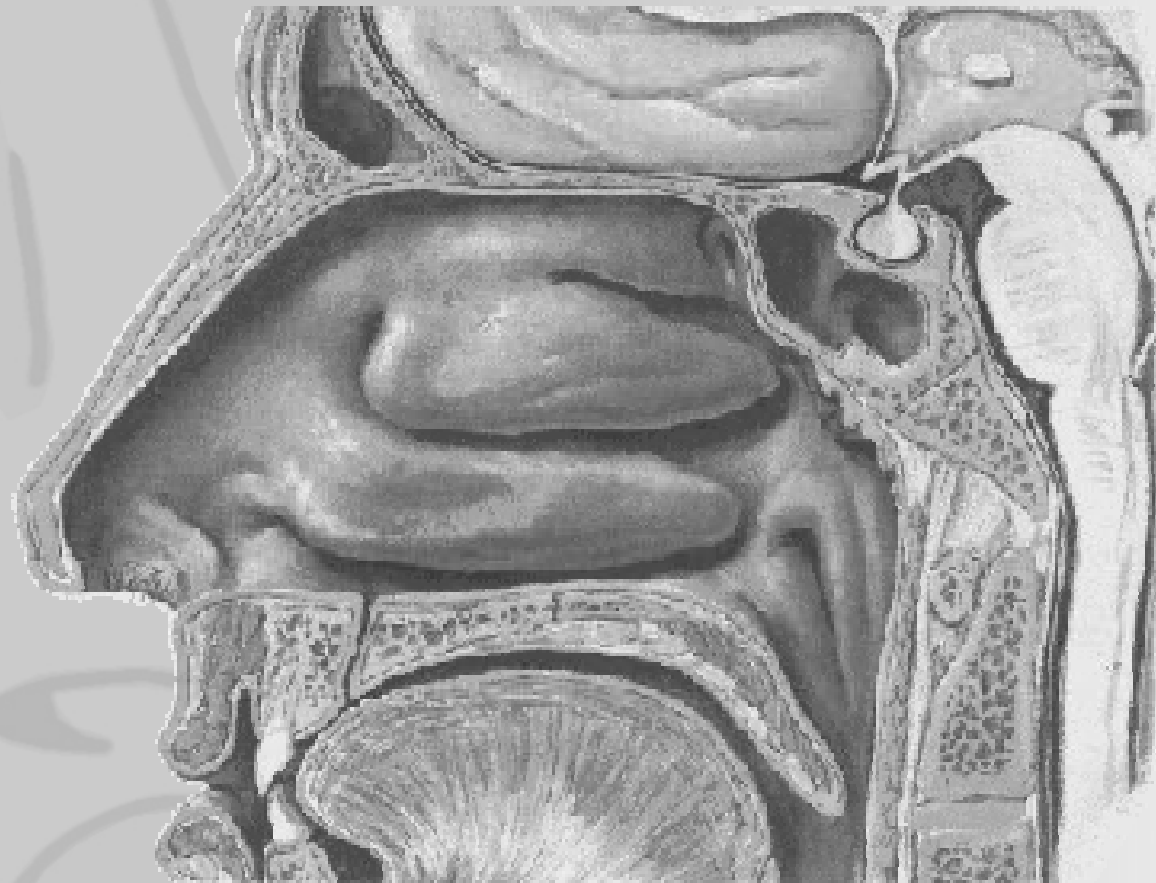
Anatomía quirúrgica de la pared lateral nasal

Pared lateral nasal



Componentes Oseos

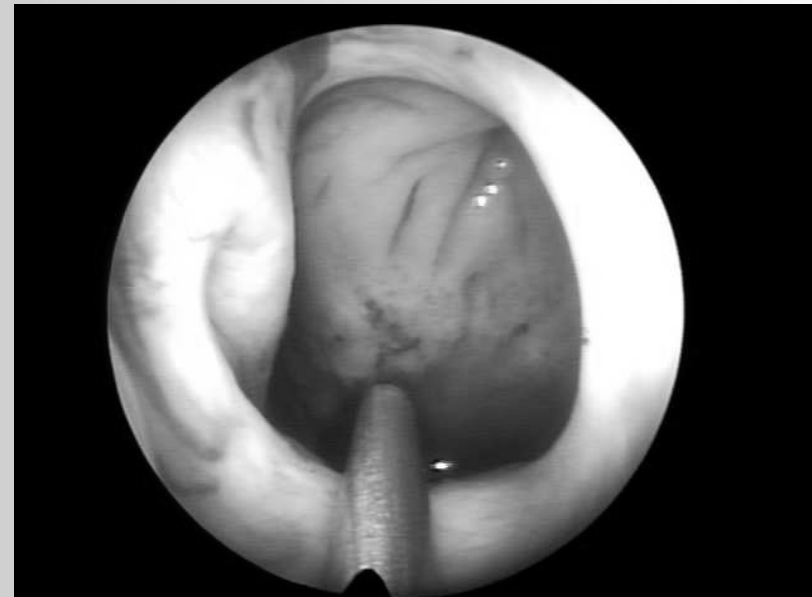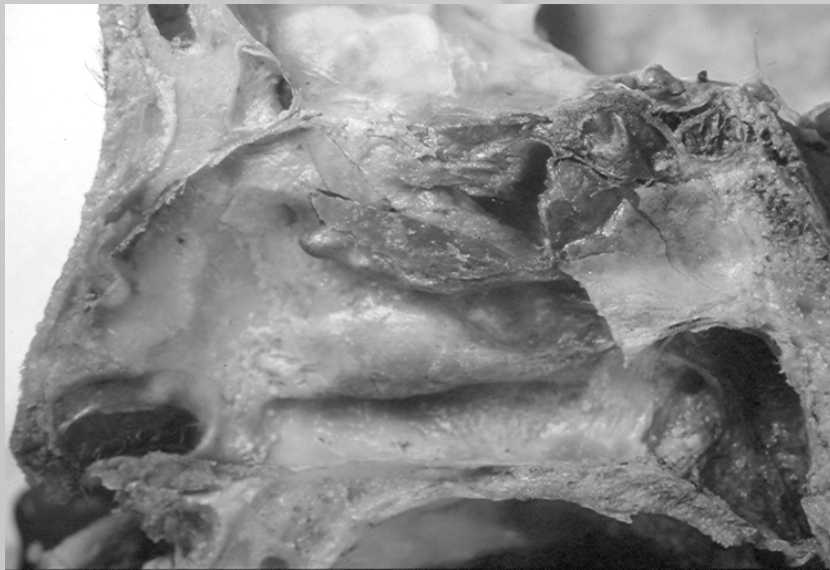Anatomía quirúrgica de la pared lateral nasal



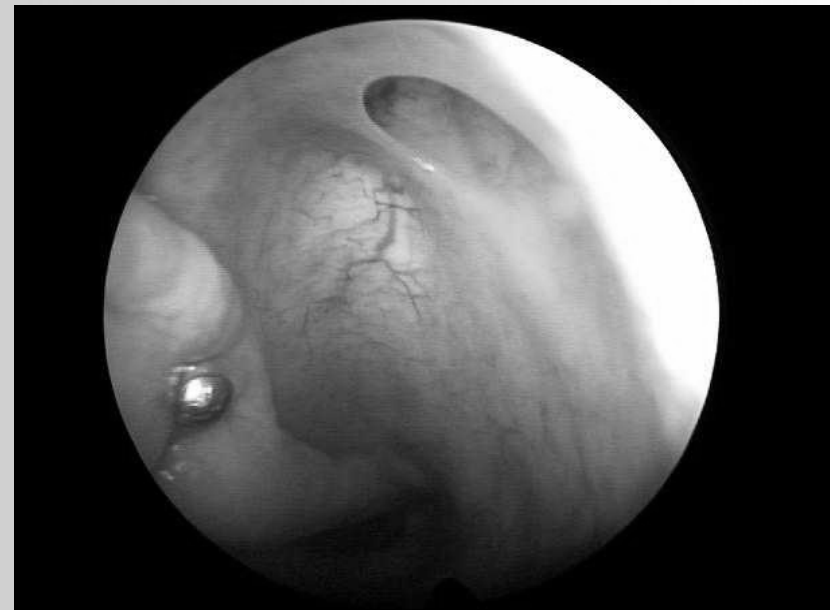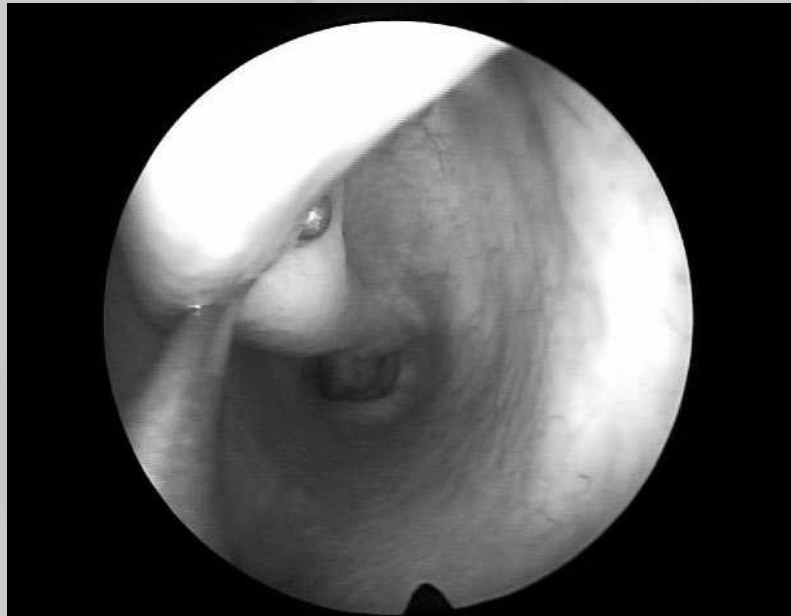Anatomía quirúrgica de la pared lateral nasal

Cornete inferior:

Se extiende a todo lo largo de la pared lateral nasal. Cubre al meato inferior donde drena el conducto nasolagrimal.

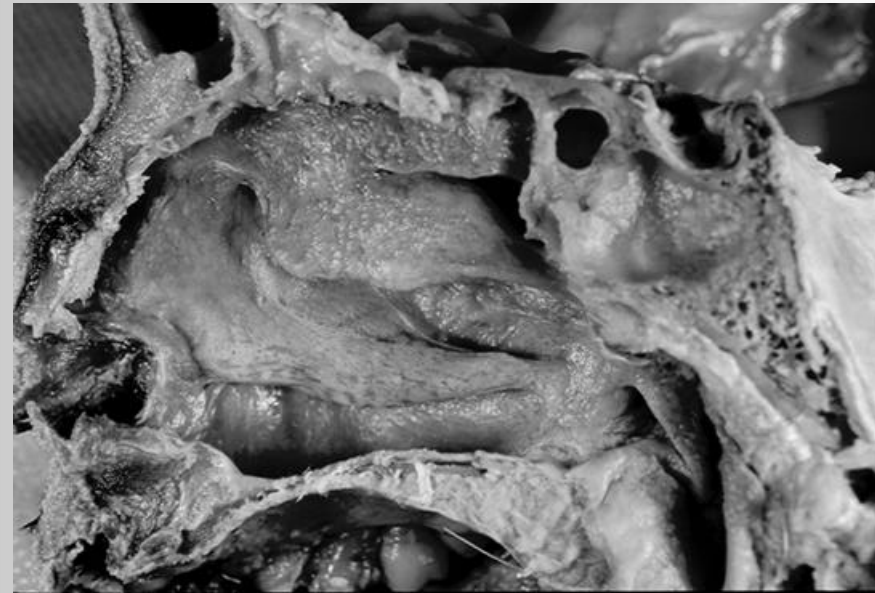
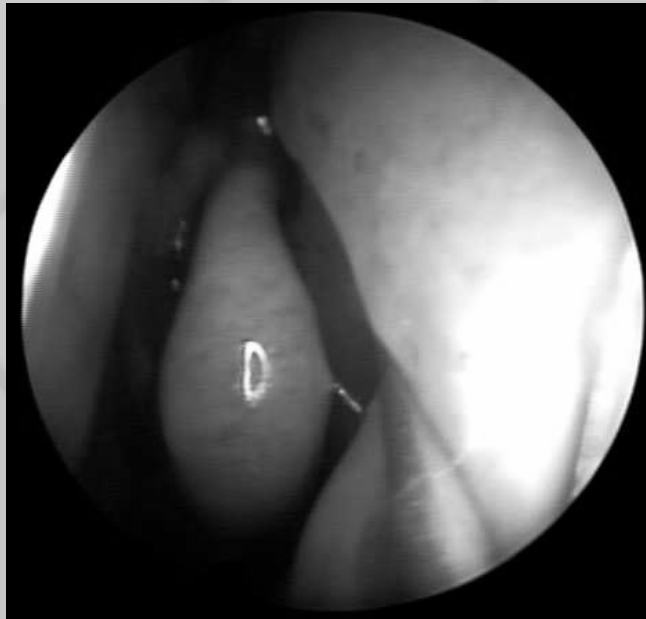

Cornete inferior:
Valvula de Hassner



Cornete medio:

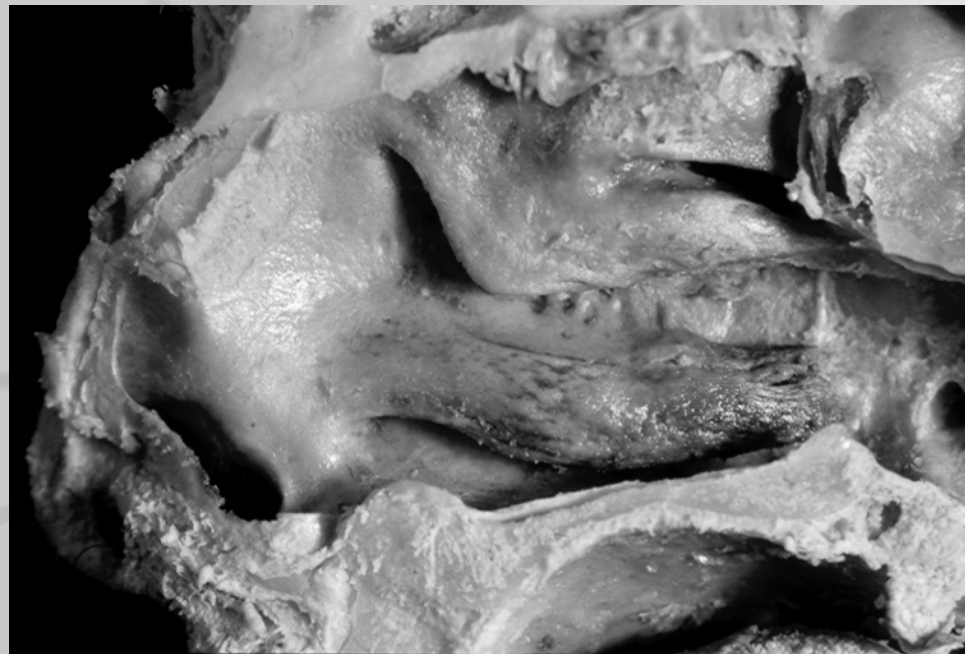De fijación superior en la lámina cribosa, o lateral en la masa lateral del etmoides.
La superficie superior del cornete medio recibe el nombre de lámina basal



Anatomía quirúrgica de la pared lateral nasal

Cornete medio:

Por la dirección de la lámina basal su punto de fijación superior se pierde.
Vía de abordaje al cornete superior.



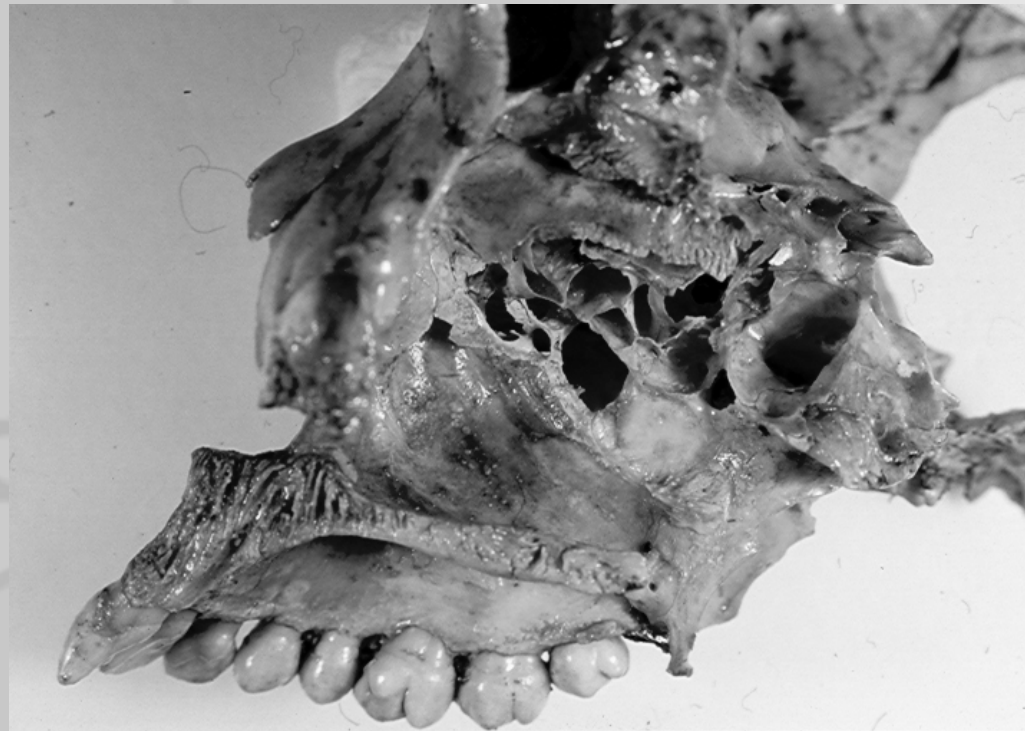Cornete medio:

Lámina basal presenta una curva posterior y superior pasando sobre la ampolla etmoidal. Separa las celdillas etmoidales anteriores de las posteriores.



Cornete medio:

**Cubre al meato medio
en donde drenan las celdillas
etmoidales anteriores.**



Anatomía quirúrgica de la pared lateral nasal

Cornete superior:

Cubre al meato superior, drenaje de las celdillas etmoidales posteriores

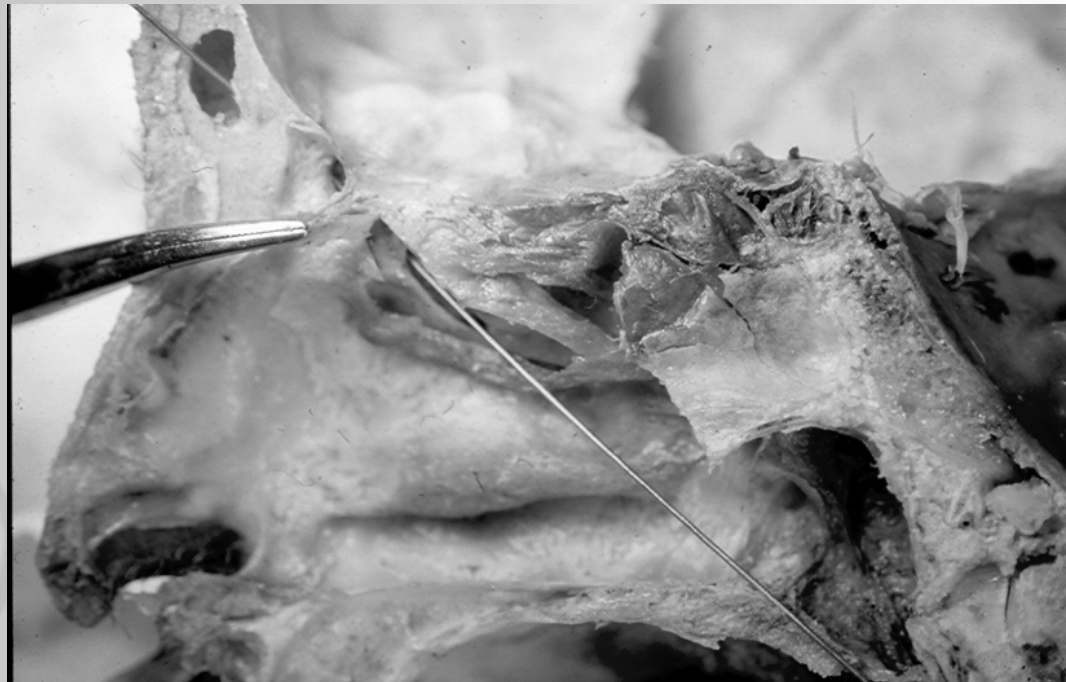

Anatomía quirúrgica de la pared lateral nasal

Complejo osteomeatal:

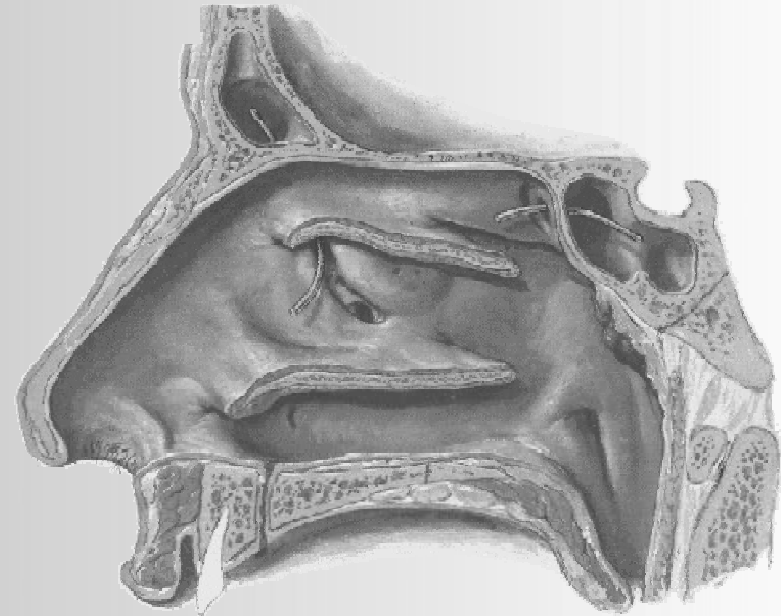
Unidad funcional de la cavidad nasal anterior, compuesta por una combinación de estructuras y espacios.

Forma un canal de drenaje de los senos frontal, maxilar y el etmoides anterior hacia el meato medio.



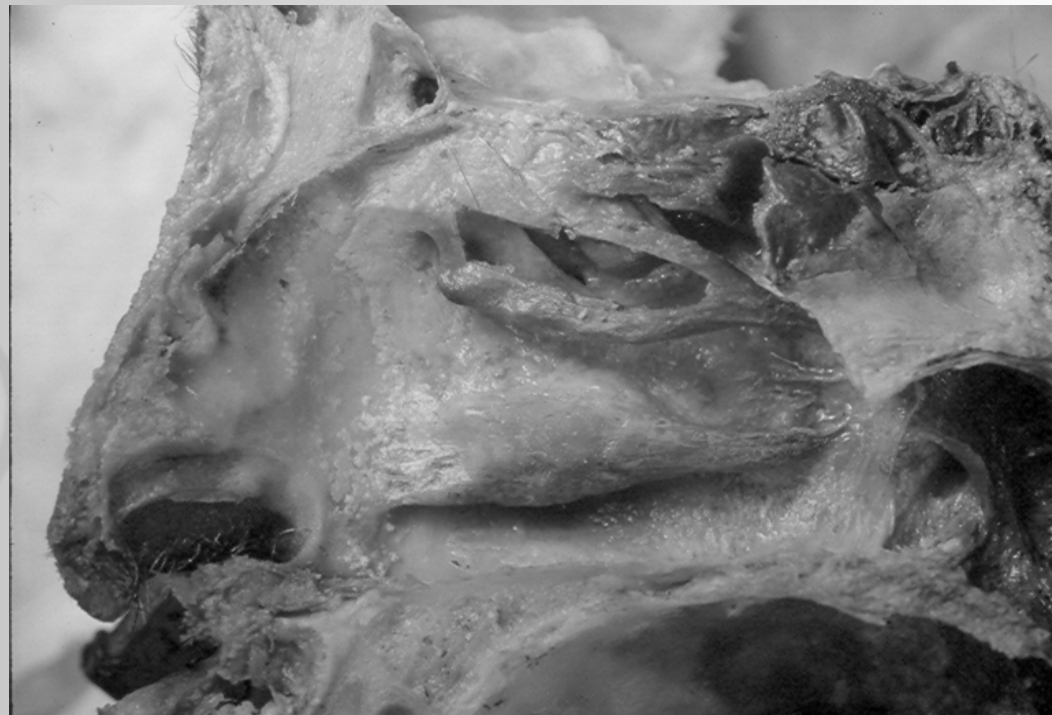Estructuras del complejo osteomeatal:

- **Proceso uncinado**
- **Cornete medio**
- **Ampolla etmoidal**



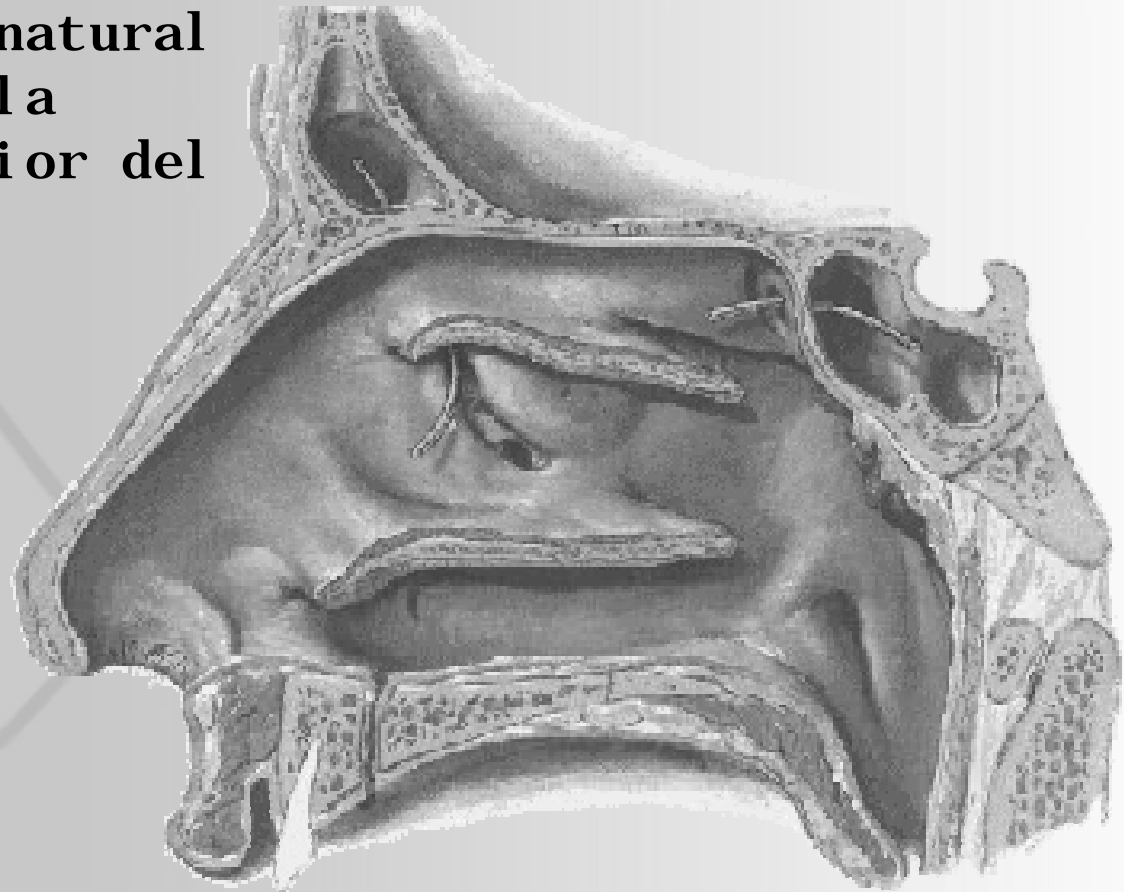
Espacios del complejo osteomeatal:

- Ostium del seno maxilar.
- Infundíbulo etmoidal.
- Hiato semilunar.
- Meato medio.
- Seno lateral.

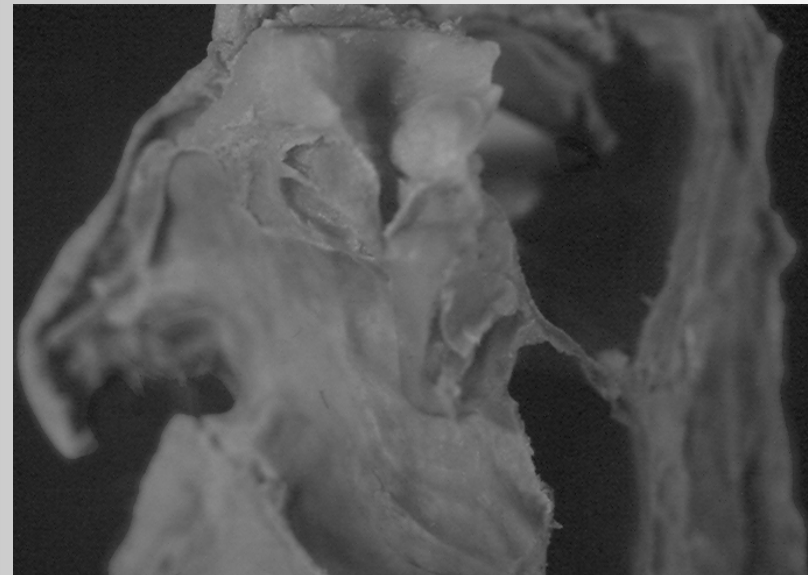
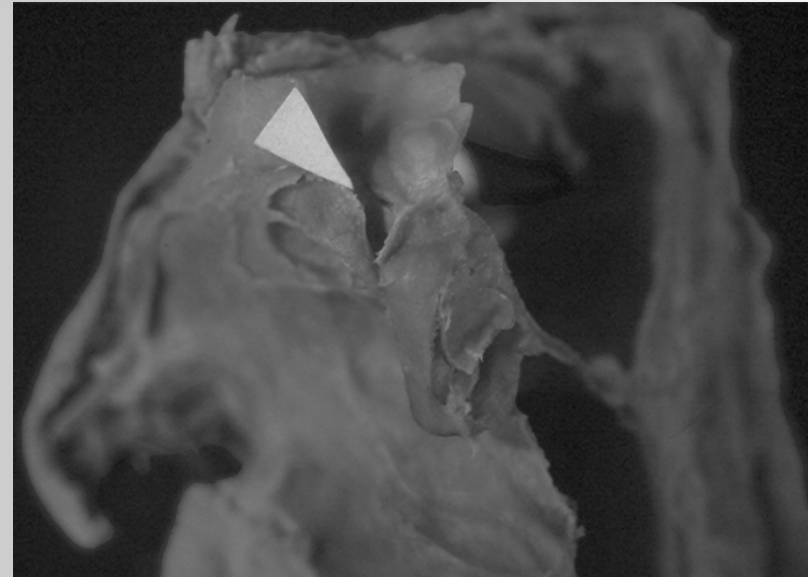
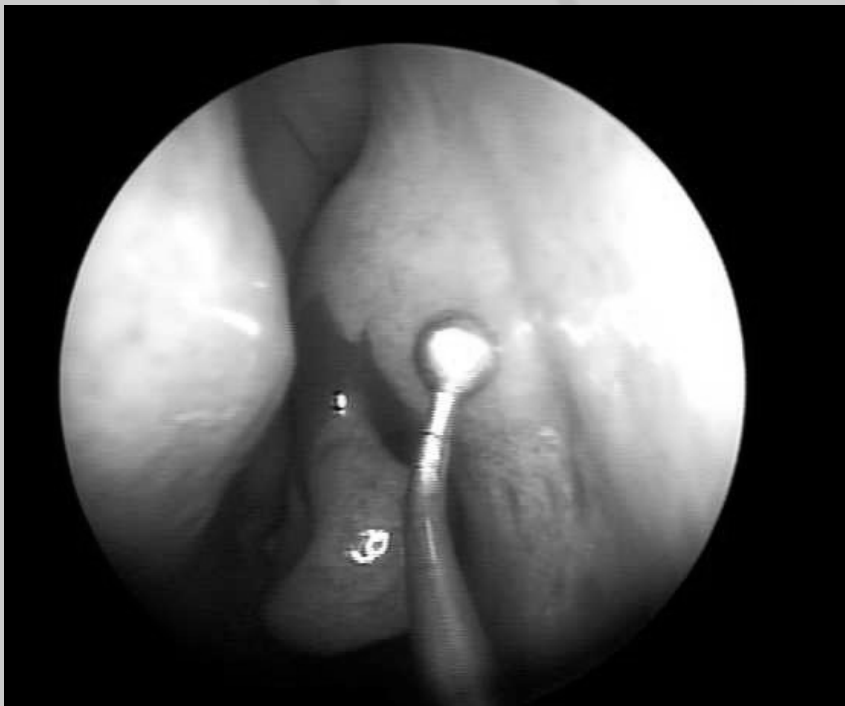

Receso frontal:

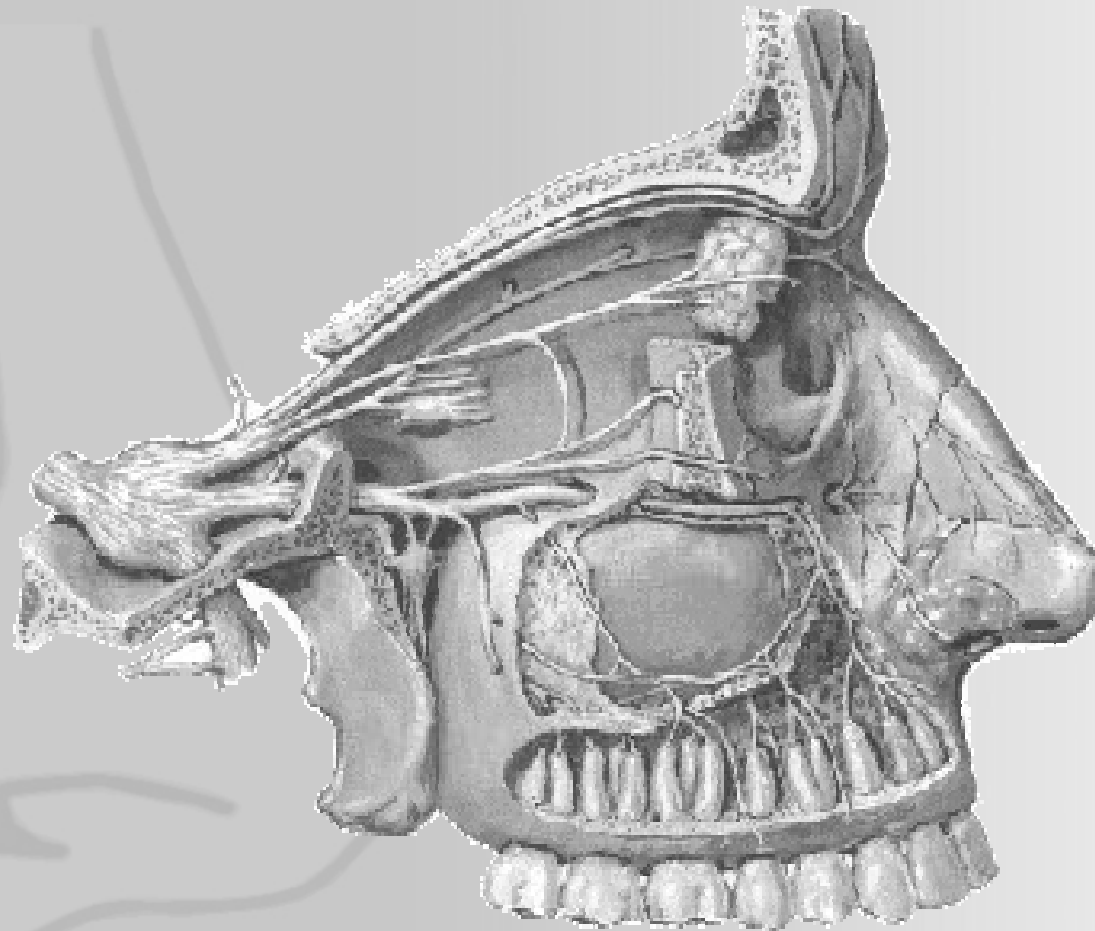
Comunica el ostium natural del seno frontal a la porción anterosuperior del infundíbulo



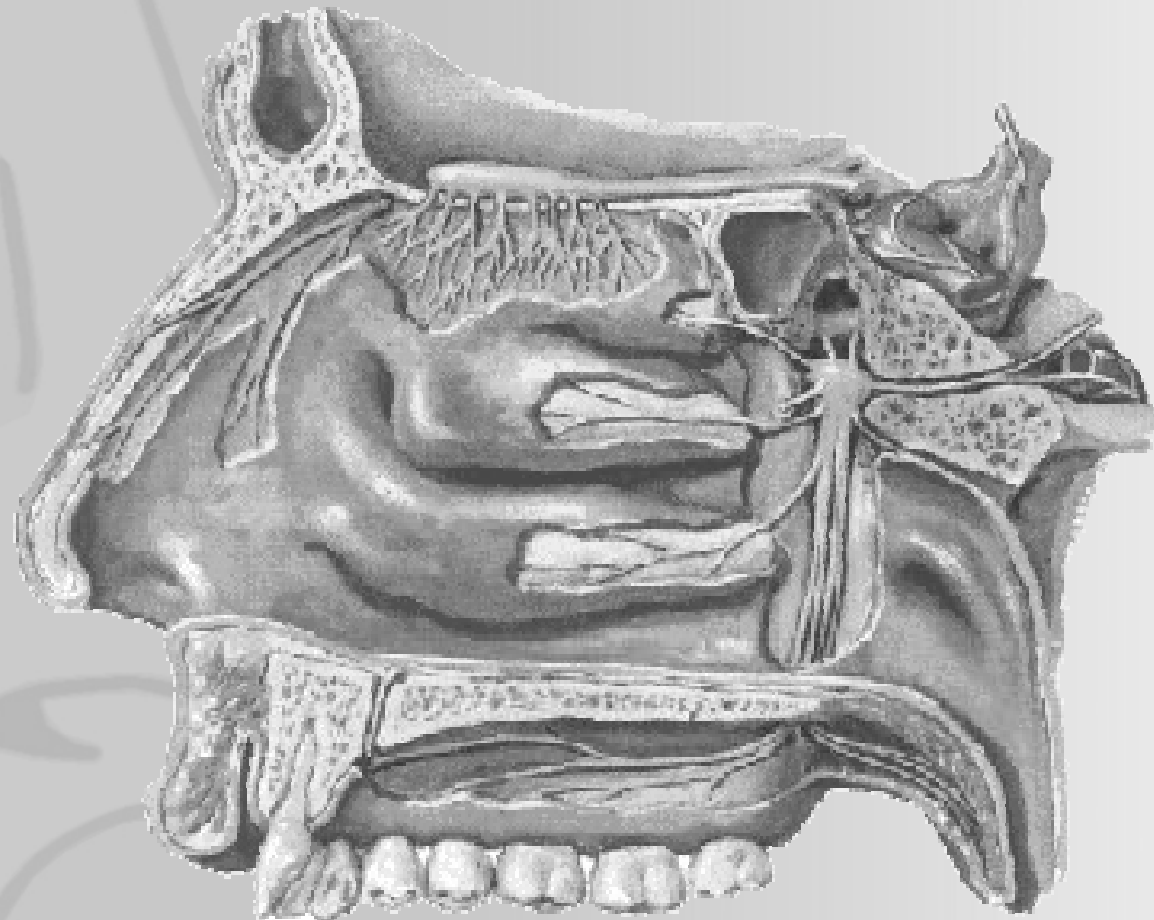
Desembocadura del seno frontal



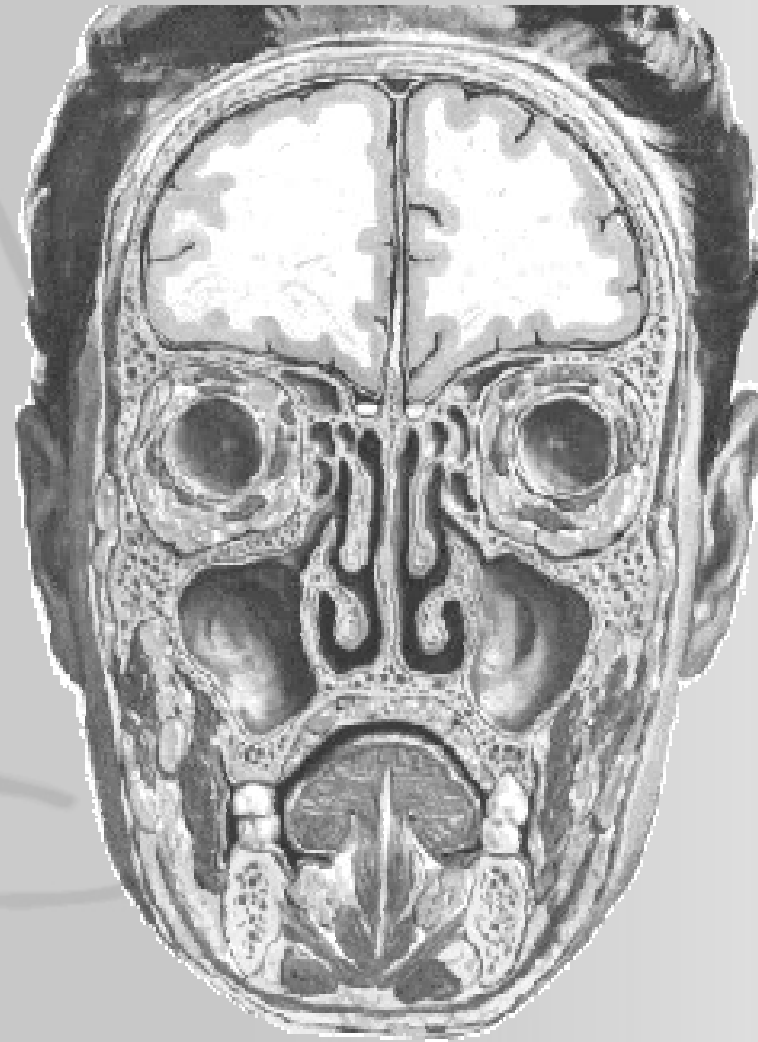Anatomía quirúrgica de la pared lateral nasal



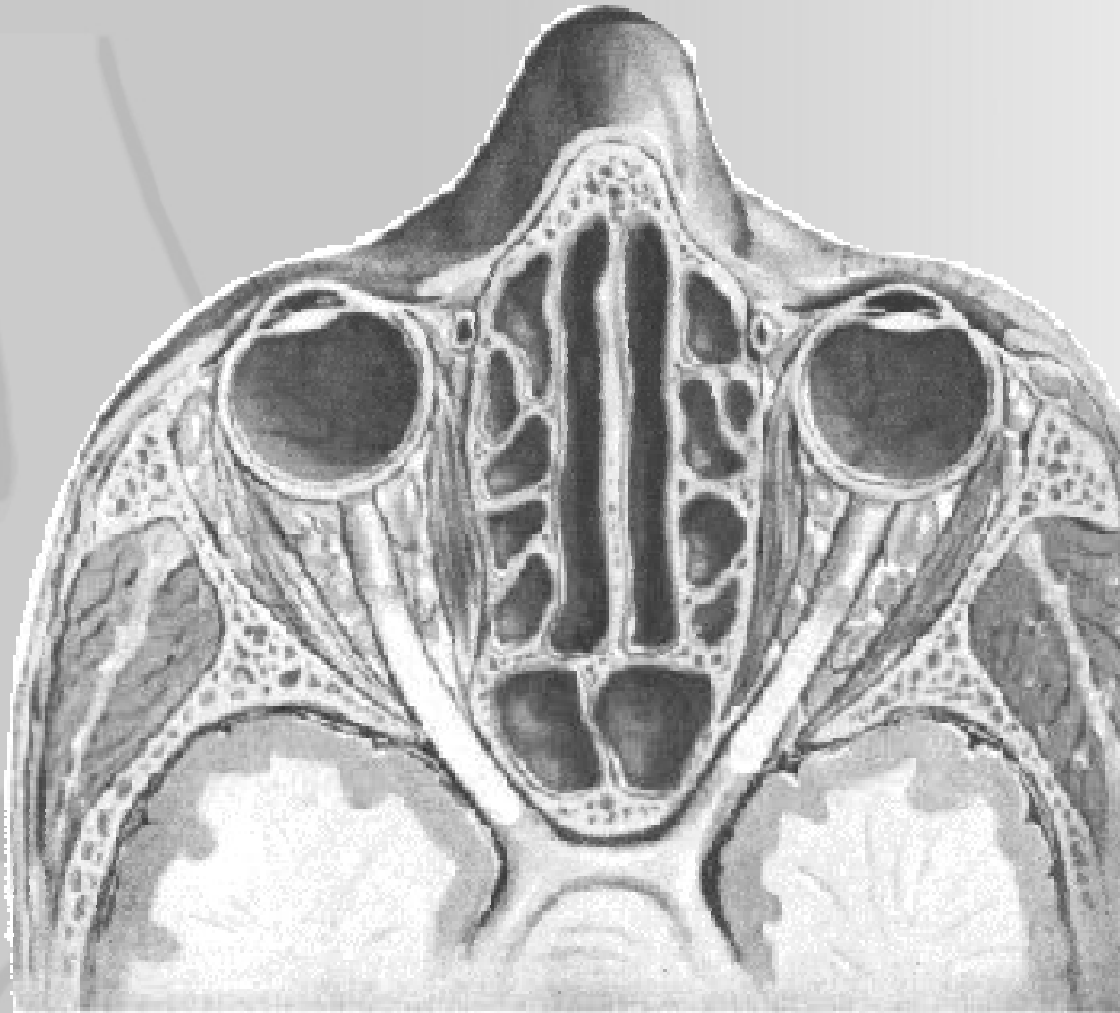
Anatomía quirúrgica de la pared lateral nasal



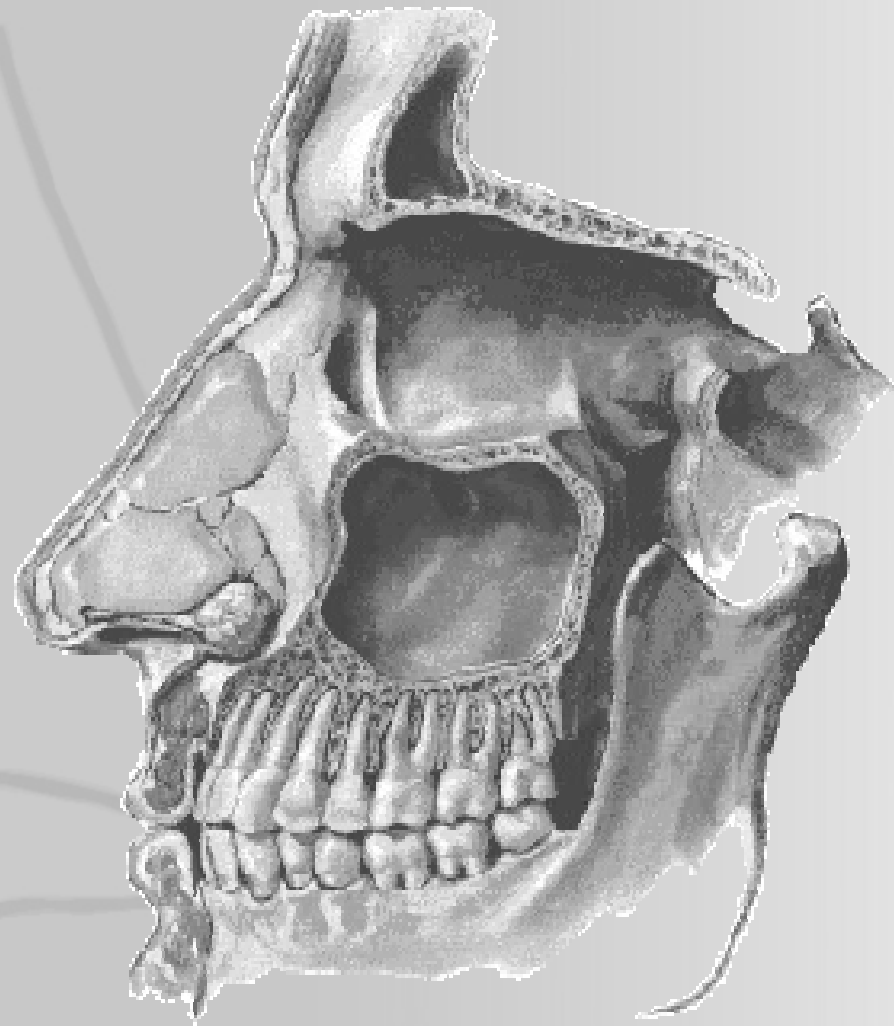Anatomía quirúrgica de la pared lateral nasal



Anatomía quirúrgica de la pared lateral nasal

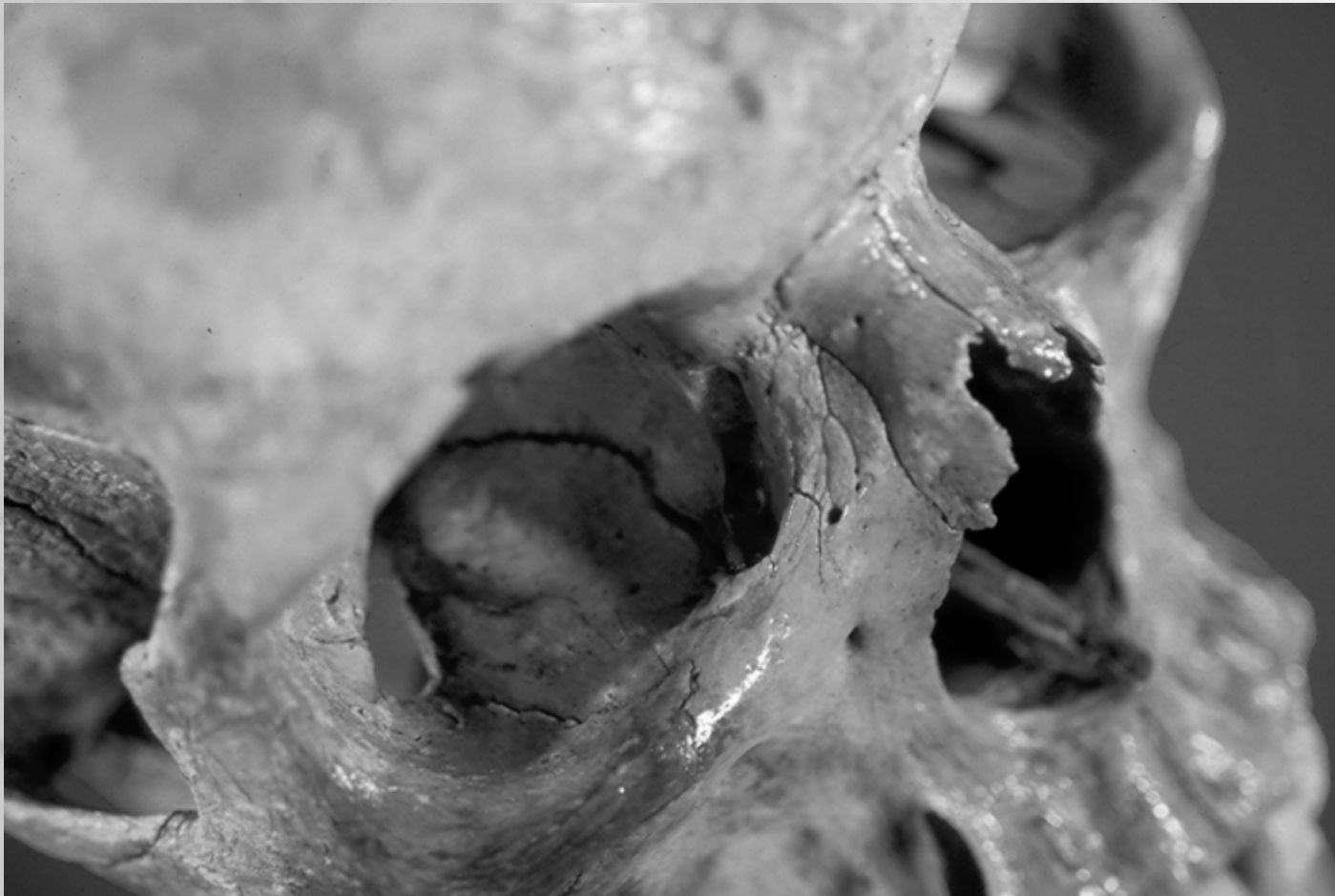


Anatomía quirúrgica de la pared lateral nasal



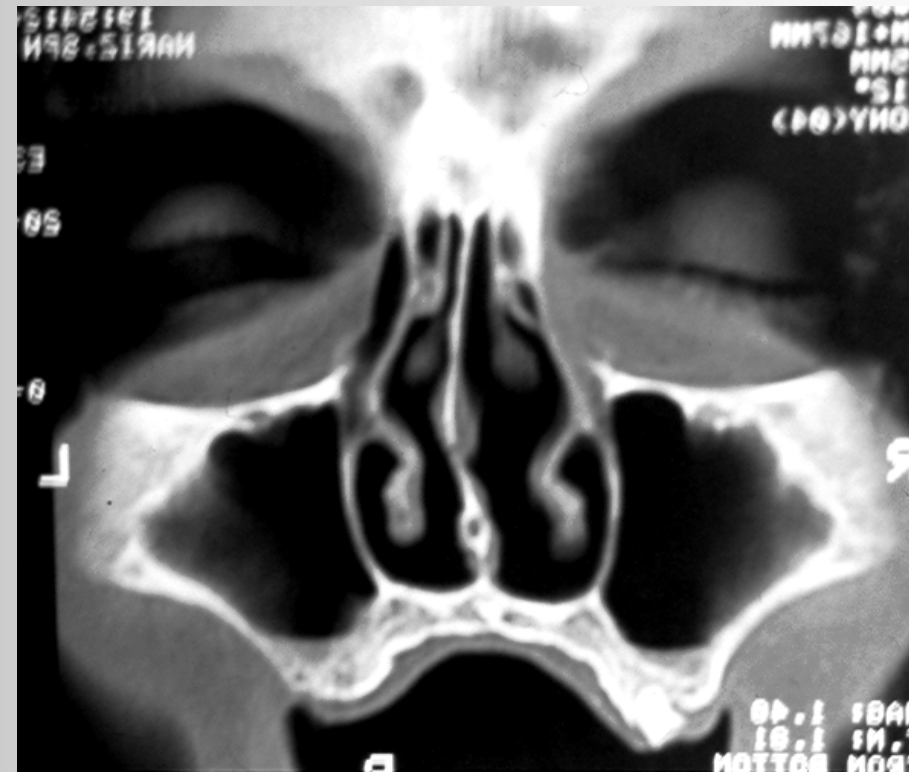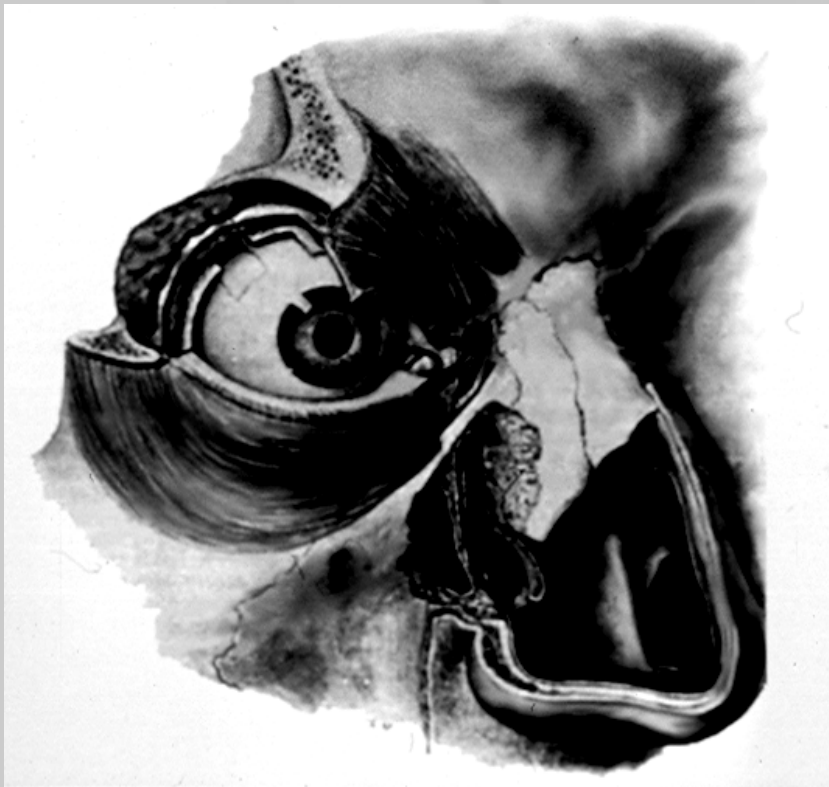Anatomía quirúrgica de la pared lateral nasal

Saco lagrimal y su conducto lacrimonasal.



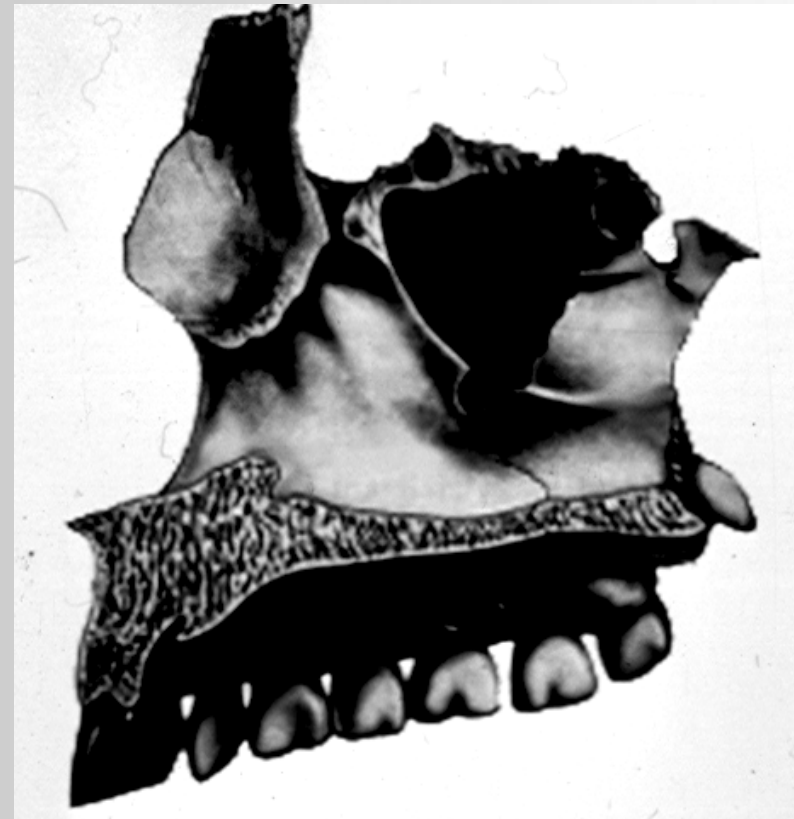
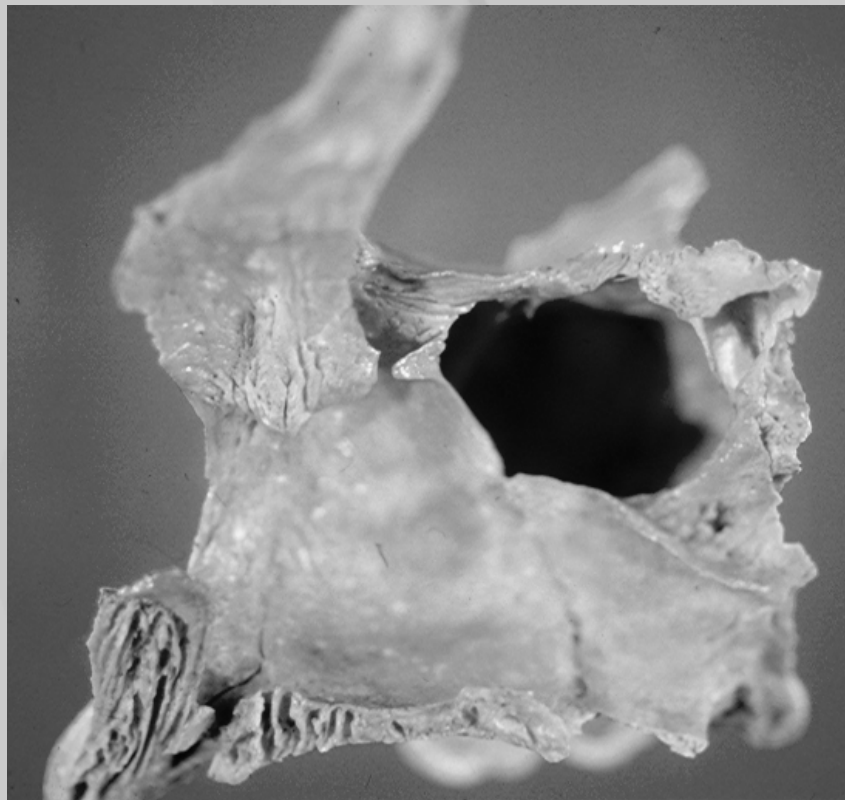
Anatomía quirúrgica de la pared lateral nasal

Conducto lacrimonasal

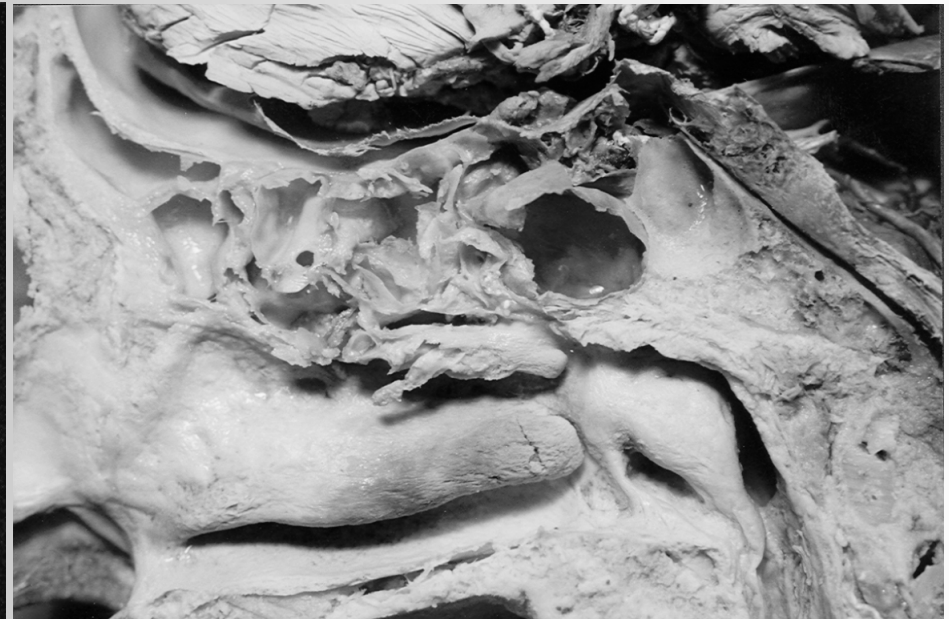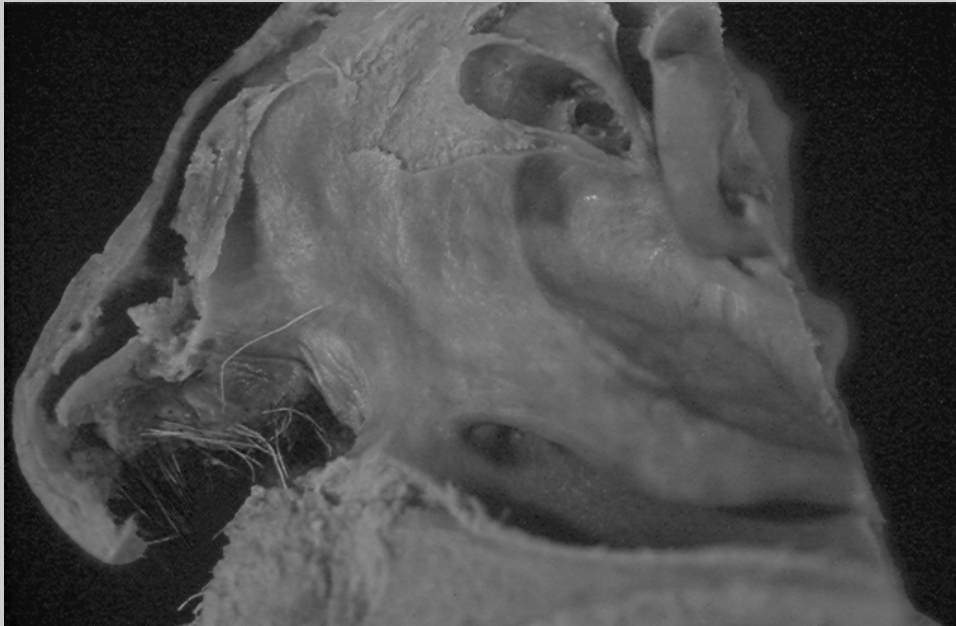


Anatomía quirúrgica de la pared lateral nasal

Pared lateral del conducto lacrimonasal y su relación con el seno maxilar.

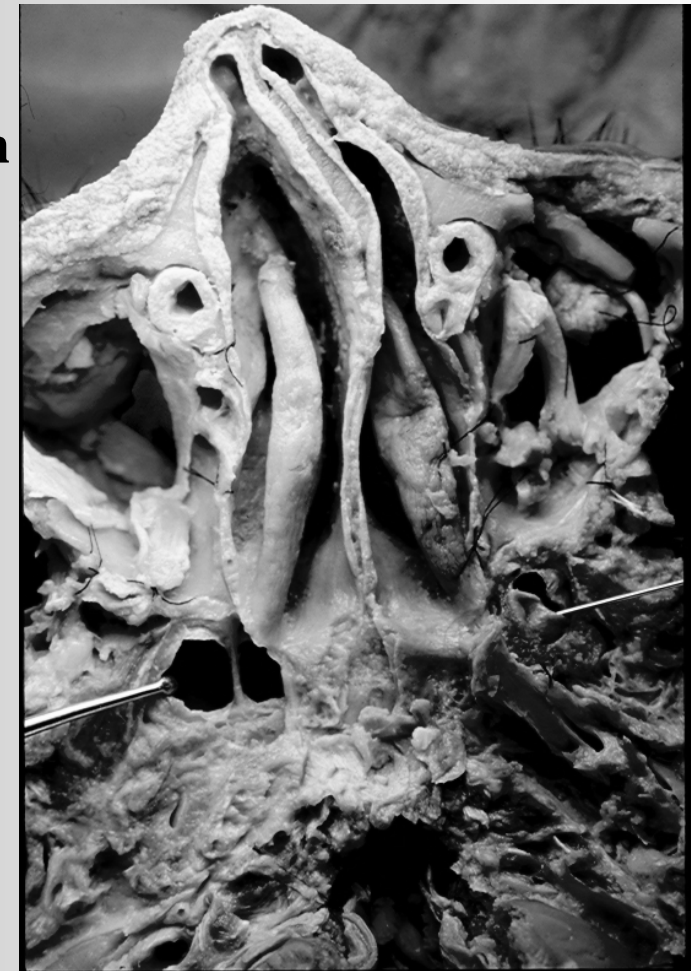
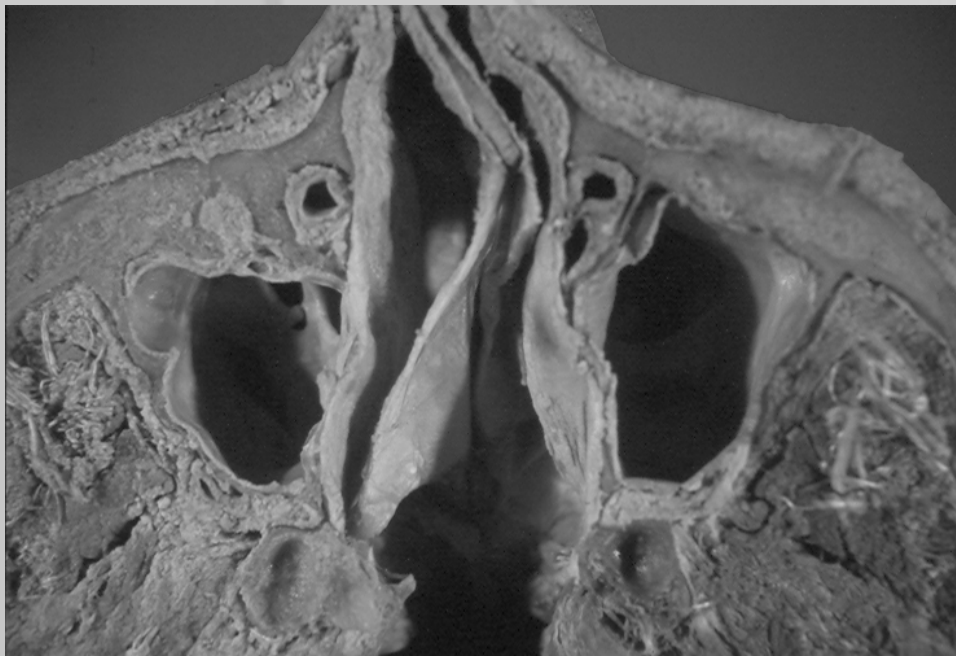

Trayecto y desembocadura del conducto lacrimonasal en el cornete inferior.

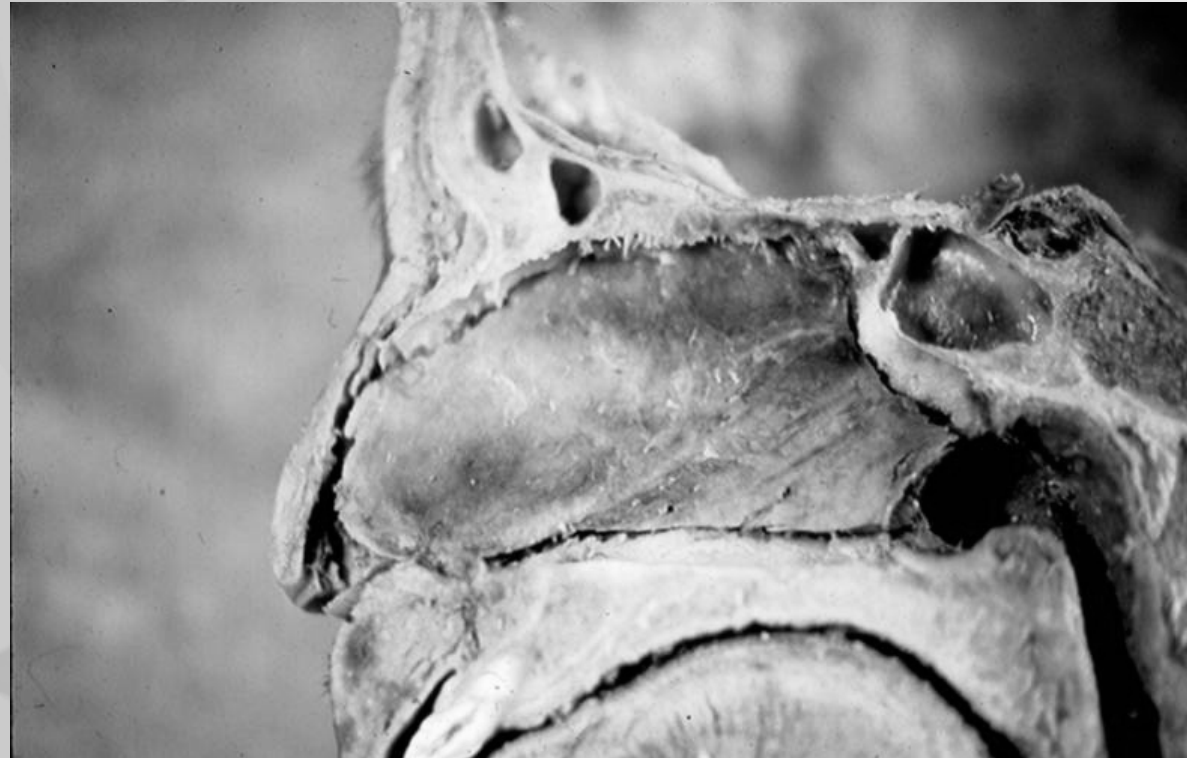

Corte axial:

Conducto lacrimonasal y su relación con la pared lateral nasal.
Tabique nasal y su contribución en la obstrucción nasal.

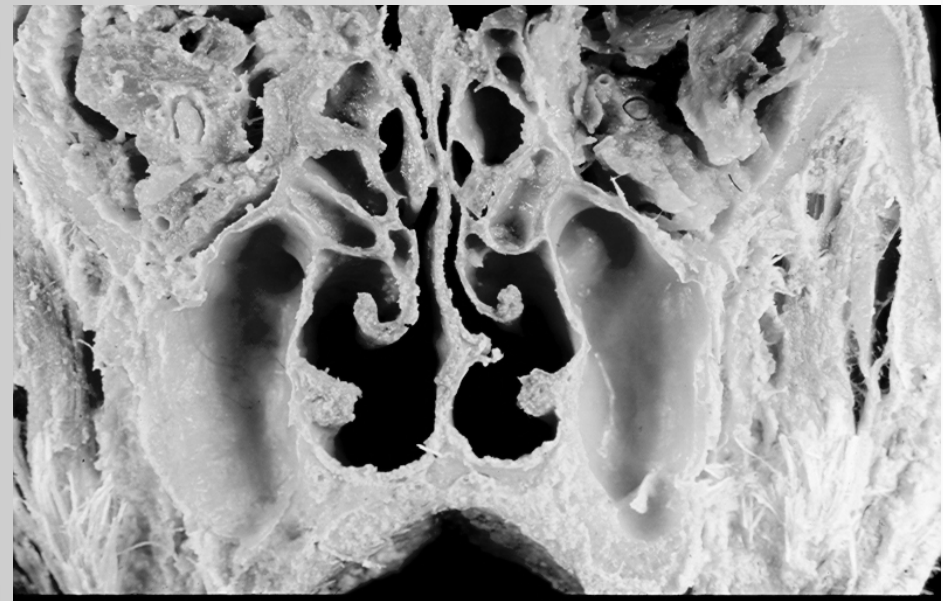
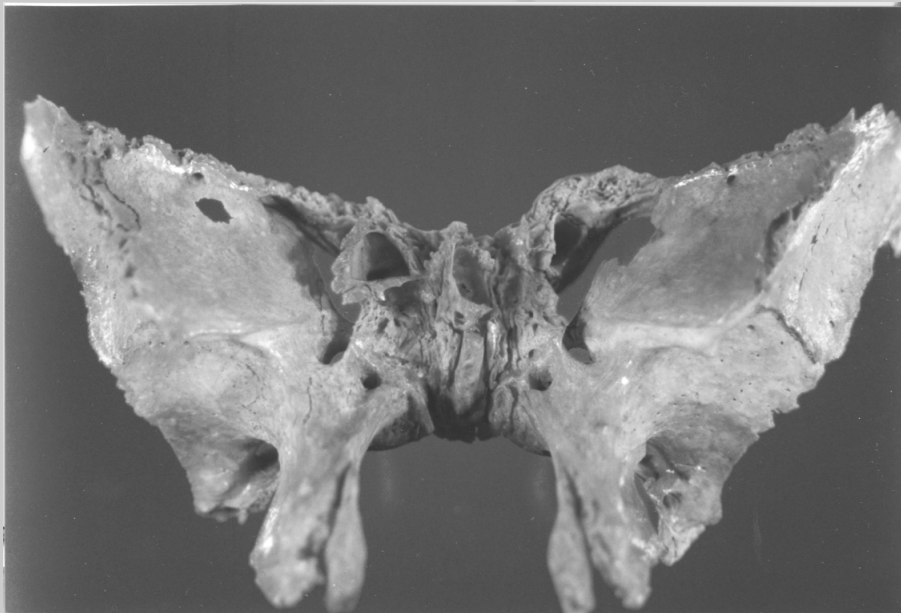


Componentes del tabique nasal.



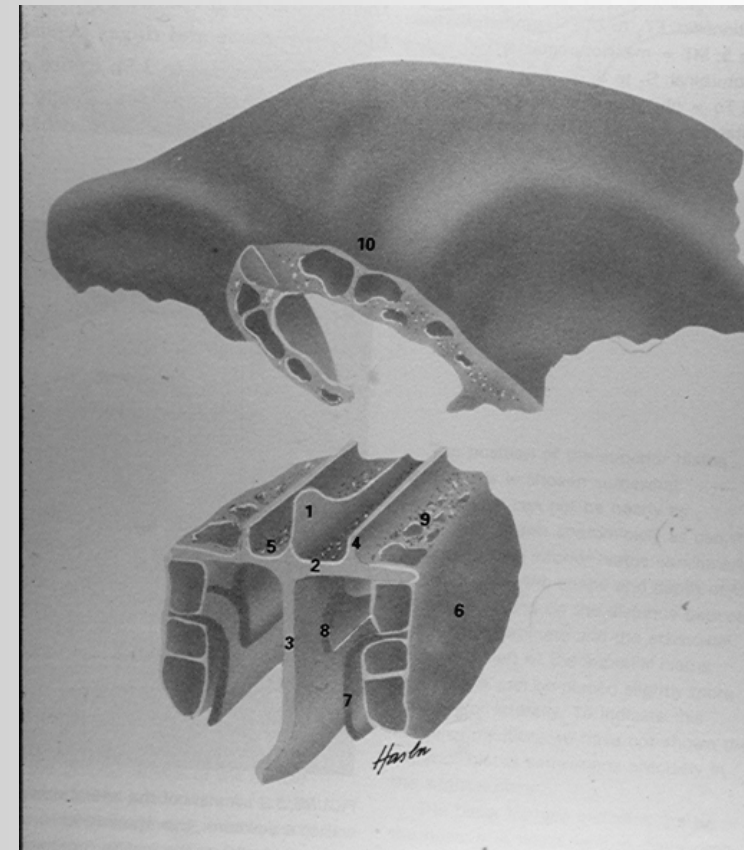
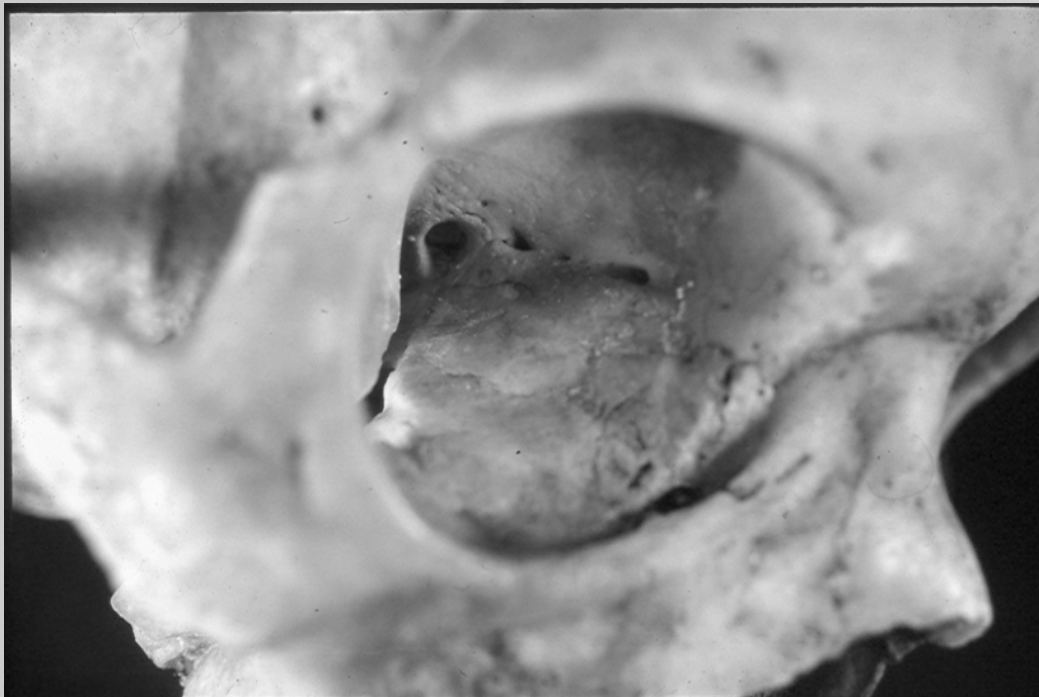
Anatomía quirúrgica de la pared lateral nasal

Consideraciones Anatómicas



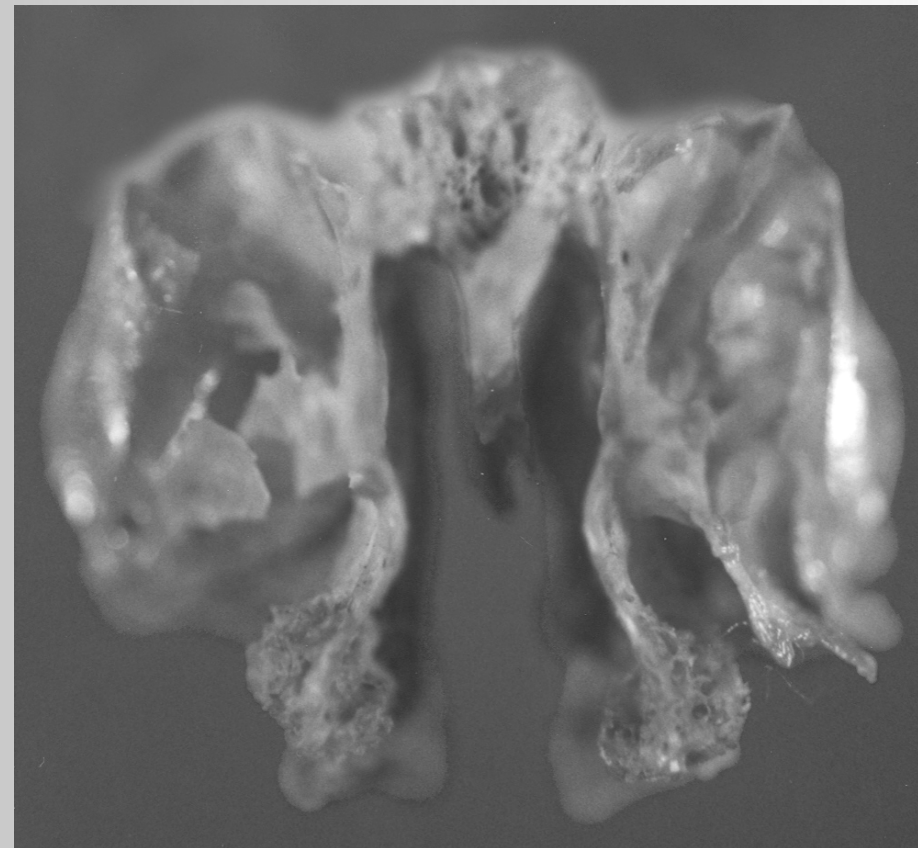
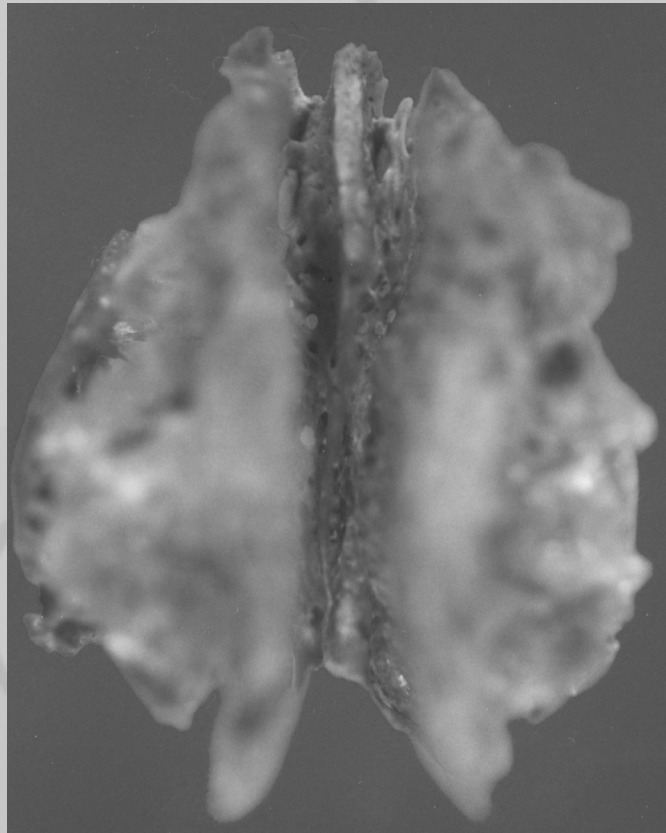
Anatomía quirúrgica de la pared lateral nasal

Vasos etmoidales anteriores .

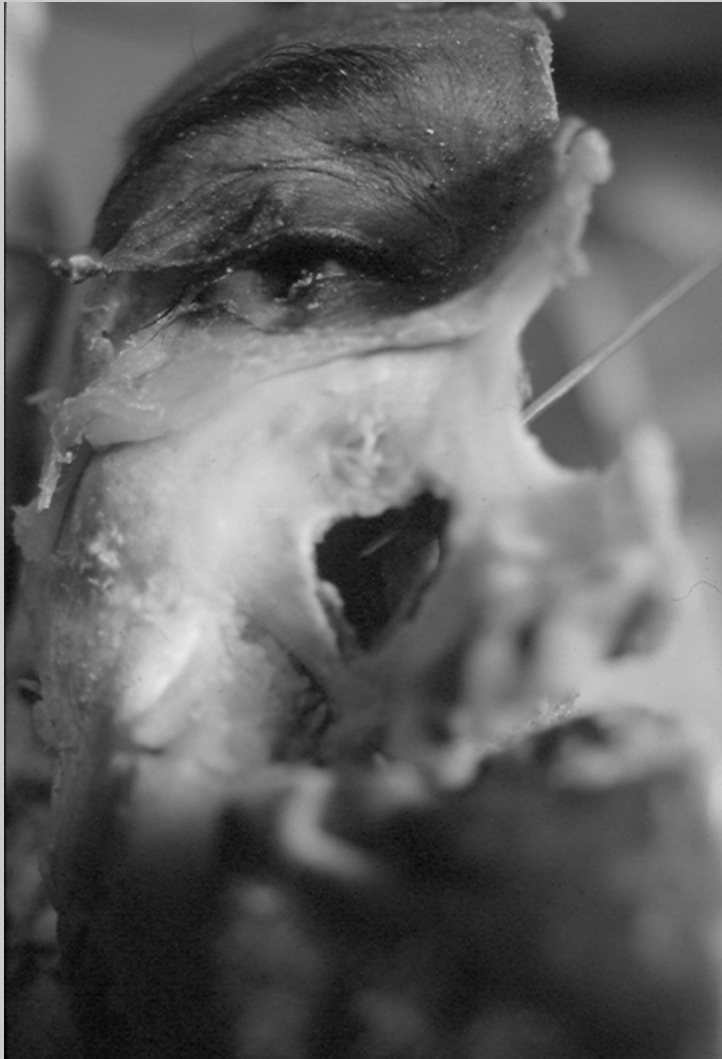

Anatomía quirúrgica de la pared lateral nasal

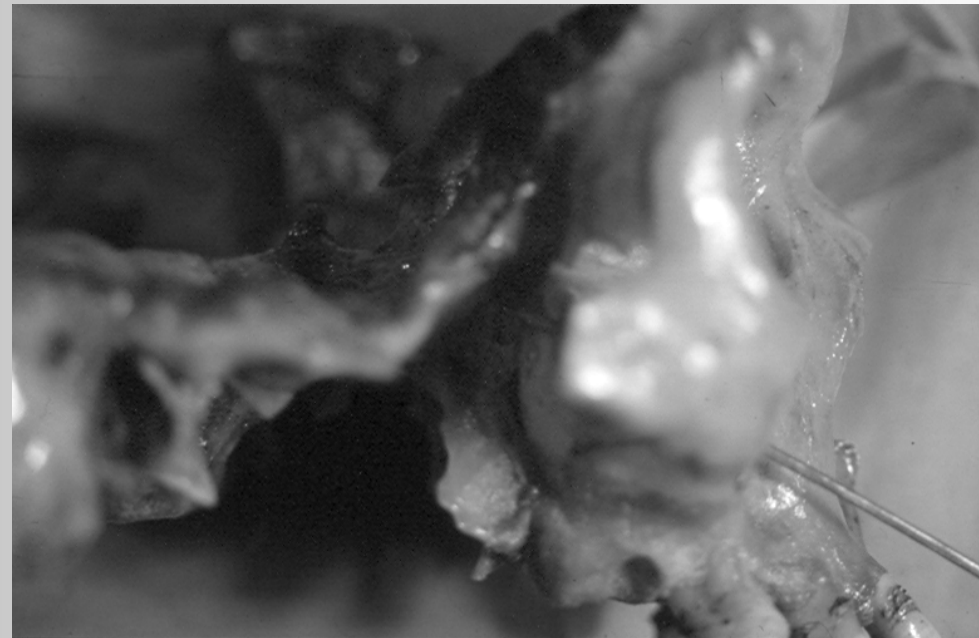
Si tuación anatómica del etmoides.



Anatomía quirúrgica de la pared lateral nasal

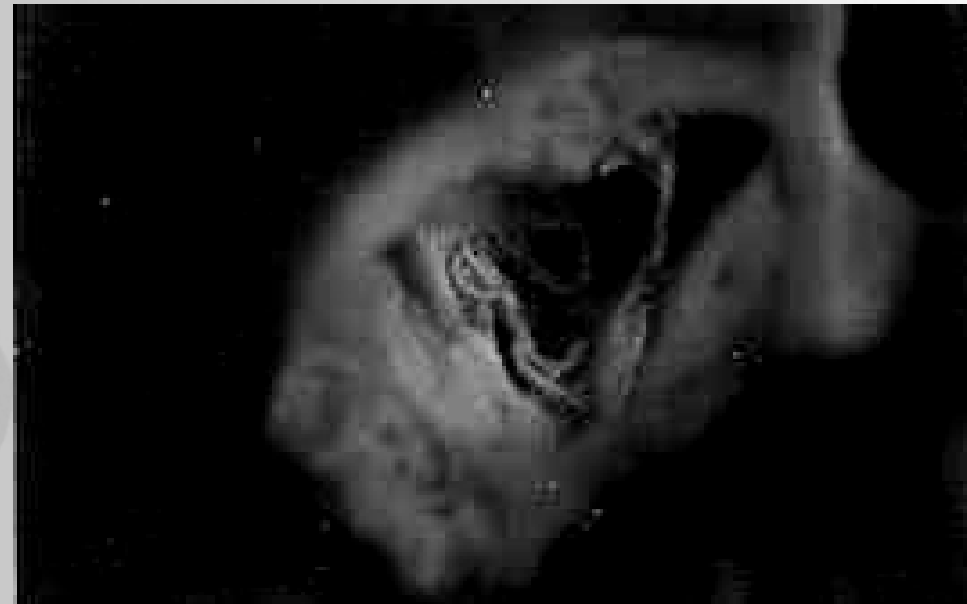
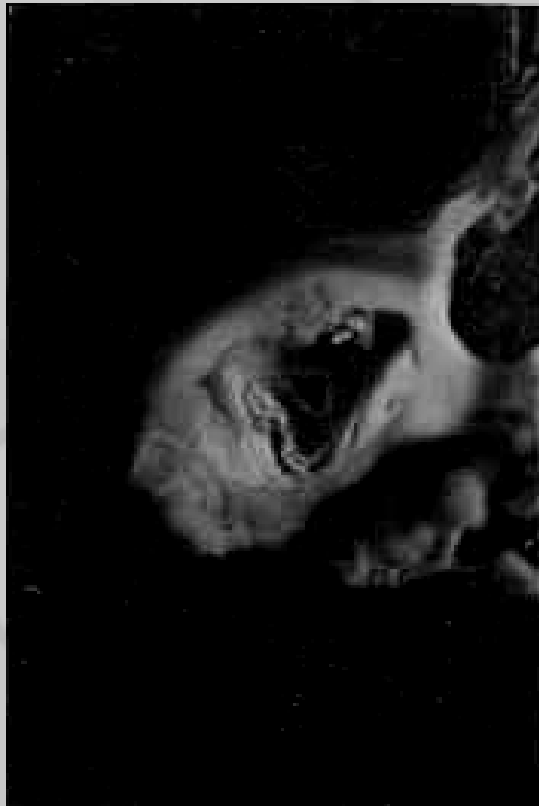
Seno maxilar, hendidura pterigomaxilar y agujero redondo menor en la fosa craneal media.

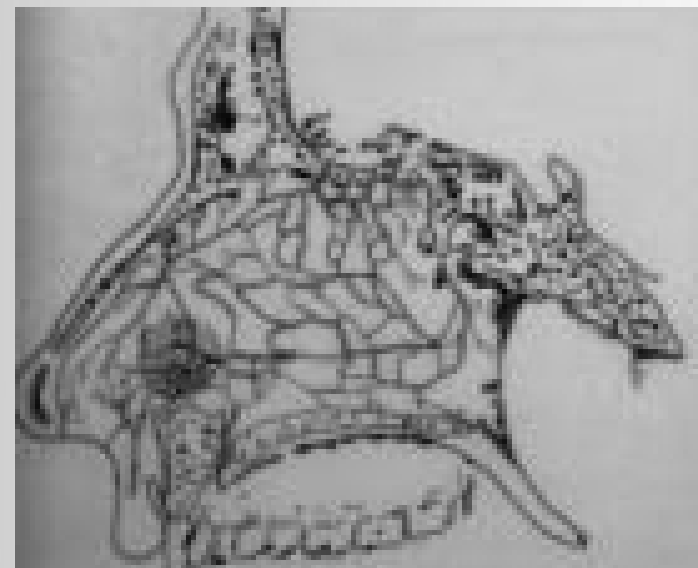
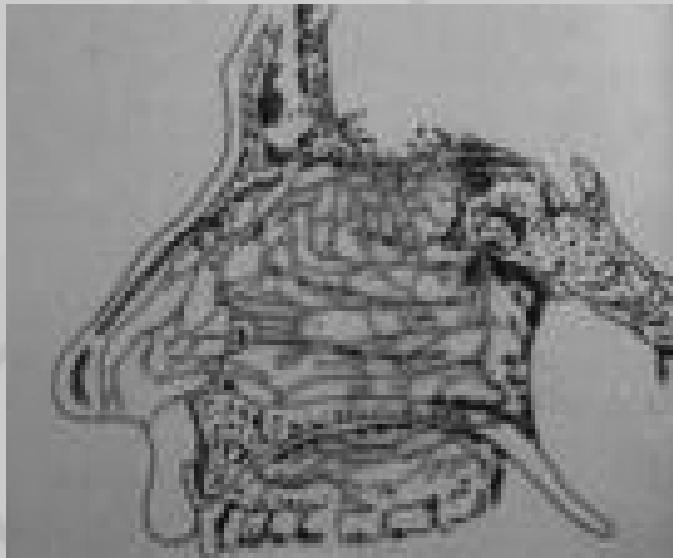


Anatomía quirúrgica de la pared lateral nasal

Cavidad del seno maxilar y vista de la hendidura pterigomaxilar con arteria y nervio maxilar.



Irrigación de la pared lateral nasal por medio de las arterias esfenopalatina, nasal interna y etmoidales.





UANL

UNIVERSIDAD AUTÓNOMA DE NUEVO LEÓN

ANATOMIA QUIRURGICA DE LA
PARED LATERAL NASAL



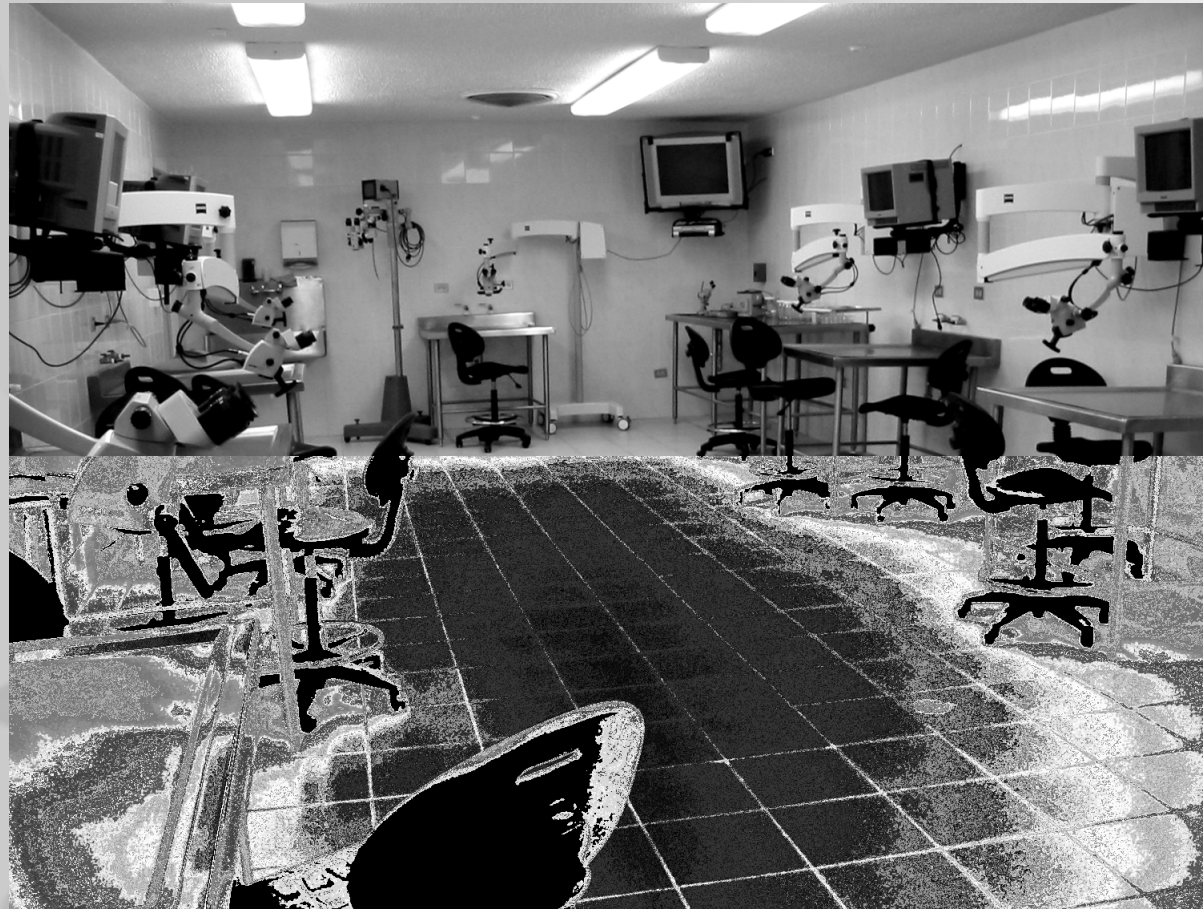Facultad de Medicina

VIDEO

Dr. med. Oscar de la Garza Castro
Departamento de Anatomía Humana



GRACIAS



Anatomía quirúrgica de la pared lateral nasal



UANL

UNIVERSIDAD AUTÓNOMA DE NUEVO LEÓN



Facultad de Medicina

ANATOMÍA QUIRÚRGICA DE LA PARED LATERAL NASAL

Dr. med. Oscar de la Garza Castro
Departamento de Anatomía Humana

